

80%以上の方がその効果を実感しました！！

『手技療法 健悠館』の『超ソフトなハンド・セラピー（手技療法）』は、治療を継続された方の80%以上の方々が、「肩こり、腰痛、膝痛などのいろいろな症状が軽減、改善された！」という効果を実感しています！！

『手技療法 健悠館』の『超ソフトなハンド・セラピー（手技療法）』が、なぜ80%以上の方からご支持いただいているのか...？

それには理由があります！！

一般にはまだほとんど知られていない、『オステオパシー療法』や『神経筋整合手技法』など、医学的根拠と実績に裏付けられた安全で効果的な手技療法しか行っていないからです！！

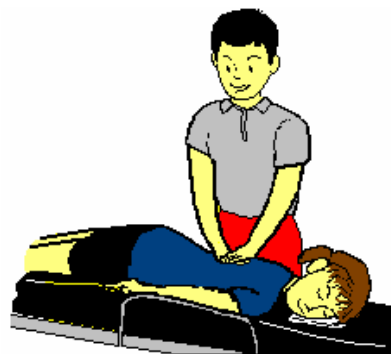『オステオパシー療法』は欧米では古くからドクターが行っている信頼性の高い手技療法です！ しかし、なぜか日本国内では、まだあまり知られていません...。オステオパシー療法ならではの、体に優しいソフトな手技で、皆様方の症状の改善、緩和に努めます！



『神経筋整合手技法』も、オステオパシー療法と同じく、まだ国内ではほとんど知られておらず、皆様には馴染みのない手技療法ですが、その、筋肉の代謝力を急速に向上させる優れた効果は、既に、平成5年日本内科学会近畿地方会で正式に立証されており、痛みやしびれなど様々な症状に幅広く対応することができます！

次の様な症状をお持ちの80%以上の方々に良い結果が表れました！

足関節捻挫（急性・慢性）／変形性膝関節症／半月板損傷による膝痛／棚障害／オズグット・シュラッター氏症／鵞足炎／腸腰部周辺の痛み／大腿四頭筋・ハムストリングス・内転筋・腓腹筋の肉離れ／変形性股関節症／腰椎椎間板ヘルニア／腰椎分離症／坐骨神経痛／腰痛症（急性、慢性）／頸部症候群（頸肩痛を伴う肩こり）／頸椎椎間板ヘルニア／癒着性関節包炎／肩関節硬縮症／胸郭出口・手根管症候群／斜角筋症候群／野球肘／テニス肘／腱鞘炎・弾発指／リウマチによる炎症性の痛み／パーキンソン病の諸症状／自律神経失調／アトピー性皮膚炎／
...等でお悩みの方



ご利用いただいたお客様から、続々と喜びの声が届いています...!

健悠館で実際に治療を受けられた方々から...そして、ご家族の健康管理のために健悠館で治療法を学ばれた方々から、続々と「喜びの声」が届けられています。

以下に、そのほんの一例をご紹介します。

目 次

『手技療法 健悠館』での施術例

1 . 一般傷病編 (一般の方々の、慢性的な痛みや、ケガによる痛みへの対応)

- 1) 変形性股関節症の痛みが、かなり和らぎました!... 4 ページ
... 40 才代女性 変形性股関節症 (左側が末期、右側が初期) ... 神経筋整合手技法で対応
- 2) 中学 3 年生の男の子も、頑張って腰椎椎間板ヘルニアを克服!... 4 ページ
... 中学 3 年生 (男子) 第 4 ~ 第 5 腰椎の間の椎間板ヘルニア
... 神経筋整合手技法、オステオパシー療法、PNF 療法で対応
- 3) 転落事故による脚の痛みが速やかに解消されました!... 5 ページ
... 40 才代男性 筋肉内血腫... 神経筋整合手技法で対応
- 4) 解熱効果も抜群! 高熱が短時間で下がりました!!... 6 ページ
... オステオパシー療法 (頭蓋仙骨療法・C-V4) で対応

2 . スポーツ障害編 (スポーツ選手に対する取り組み)

- 1) 高校野球の選手「三角線維軟骨複合体損傷 (TFCC)?」... 8 ページ
... 神経筋整合手技法・交差関節法で対応
- 2) 高校野球の投手「左肘の剥離骨折を克服し開幕戦に間に合う!」... 9 ページ
... 神経筋整合手技法・PNF 療法で対応

3 . チャレンジ編

- 1) リウマチの痛みでお悩みの方も、普段の生活がうんと楽になりました!... 10 ページ
... 60 才代女性 リウマチによる炎症性の痛み
... 神経筋整合手技法、オステオパシー療法 (頭蓋仙骨療法) で対応
- 2) 60 才代男性 パーキンソン病... 12 ページ
... オステオパシー療法 (頭蓋仙骨療法・10 ステッププロトコル) で対応

4 . 『健悠館』で実際にハンドセラピーの講習を受けた皆様方の体験談!

- 1) 習ったばかりの自分がすごい効果を出せたことにビックリ!... 15 ページ
- 2) 家族の急なケガや、体調不良の改善にとっても役立ちました!... 16 ページ
- 3) 大切な人のことを思う心が素晴らしい結果を呼び寄せました!... 17 ページ

1 . 一般傷病編（一般の方々の、慢性的な痛みや、ケガによる痛みへの対応）

それでは先ず最初に、『健悠館』で『オステオパシー療法』や『神経筋整合手技法』の施術を受けられた方々の実際例からどうぞ！

1) 変形性股関節症の痛みが、かなり和らぎました！

... 40才代女性 変形性股関節症（左側が末期、右側が初期）

... 神経筋整合手技法で対応

「残された手段は手術により人工股関節を埋め込むしかないか...？」というところまで症状が進行しておりましたが、「人工股関節の耐用年数から考えて、年齢的にまだ早い...」と言う事もあり、ご本人の判断で、運動療法（保存療法）を選ばれました。

初回の施術時には変形初期の右側で「けんけん」をするような要領でなければ歩けない状態でした。フロアーにあお向けになってもらう為に座ろうとする際も、まず自分の上腕部で脇を固め、上半身に衝撃を受けないようにした上で、「ドスン！」と横向きに肩から床に倒れ込んでからでないと座位の姿勢へ移行できない様な状態でスタートしましたが、患部周辺の可動制限もさることながら、座薬に頼らなければ眠れないほどの「切実な痛みの問題」を抱えていらっしゃいました。

まずは、この「切実な痛みの問題」を一番のポイントとしてとらえ、神経筋整合手技法の中の「神経筋代謝法」及び「神経筋連絡促進手技法」で対応した結果、終了直後に今までになく楽に立ち上がり、歩くことが出来た事でご本人も大変喜んでおられ、「けんけん歩き」の様な状態も、その時点でかなり軽減され、数日内には、痛み止めの座薬も必要なくなりました。

とは言え関節の変形が末期を迎えている訳ですから常日頃からの患部周辺の筋肉の手入れと、筋力強化運動は一生続けていかなければなりません。現在（本資料作成の時点で...）80回目の施術を迎えるところですが、まだまだ少し間隔が開くと、施術開始前の最も症状の強かった頃の痛みのレベルを100%としたときの70～80%レベルにまで痛みがぶり返してきます。しかし、その時に神経筋整合手技法を行うと、一気に痛みのレベルが30～40%程度まで低下し、その効果が大体翌日一杯ぐらいまで持続し、日常の動作が大変楽になるようです。関節可動域に関してもかなりの改善がみられ、プールでの水中歩行の効果も相まって、筋力的にもかなり強くなり、調子の良い日は、無意識の内に小走りをしてしまうぐらいの回復ぶりです。

2) 中学3年生の男の子も、頑張って腰椎椎間板ヘルニアを克服！

中学3年生（男子）第4～第5腰椎の間の椎間板ヘルニア

... 神経筋整合手技法、オステオパシー療法、PNF療法で対応

施術開始から現在4ヶ月目に入ります。病院のリハビリでは一向に改善の兆しが見られず悪化する一方で、主治医から入院するかどうかの判断を迫られた為、お母さんの判断で入院を断り、私の所での手技療法に踏み切りました。

施術初回時には中学3年生であるにもかかわらず、腰が曲がり、歩くのもままならない状態で、手技の施術の為に仰向けに寝ることさえ困難な状態でした。変形のマットでどうにかこうにか寝かせることが出来ても、左脚をわずかに持ち挙げただけで、腿の裏から腰部にかけて強い痛みを訴えるような状態で、手技を行うこともままなりません。痛み止めも常用しているとので、その副作用の為に、胃の痛みも同時に訴えていました。

取りあえず神経筋整合手技法の中の、「神経筋筋代謝法」及び「神経筋連絡促進手技法」で対応しましたが、この時点ではこれと言った反応は見られなかったものの、2回目以降からは、ある程度楽に仰向けの姿勢で寝られる程度にはなっていました。

ところがこの方の場合、症状が重いだけに、それ以降が大変で、若干左脚の挙がる角度が改善されたものの、何度手技を施してもまったく変化が見られません。「これは持久戦かな...?」と困惑気味であの手この手で施術を継続してきたところ、3ヶ月目にして、徐々に拘縮していた股関節や腰部周辺の筋肉が弛緩して来た為か、股関節の可動域がかなり改善され、仰向けの状態から少し持ち挙げただけでも痛みや痺れを訴えていた左脚を90度ぐらいまで持ち上げてほとんど痛みを訴えることがなくなりました。

今後も引き続き施術の継続が必要なところですが、これまでずっと見学していた体育の授業には参加できる程度にまで回復してきています(その後病院には一切行っていません)。

3) 転落事故による脚の痛みが速やかに解消されました

40才代男性 筋肉内血腫...神経筋整合手技法で対応

15メートル程度の山の斜面を滑り落ちながら転落する事故に遭い、全身(特に腰部、脚部)を強打。幸い大事には至らず、病院での精密検査の結果でも、骨格系には異常は診られませんでした。が、腰部の打撲痛にしばらく悩まされていました。やがて、腰部の痛みがとれるにつれ、仕事(鋳物等の製造業)にも復帰しましたが、徐々に右の大腿部全域にわたる痛みが強くなり、膝関節を曲げられる範囲も殆ど失われる状態となった為、再診を受けた結果、筋肉内の血腫が認められました。

その後、通院を繰り返していましたが、治療内容は湿布薬と、痛み止めの注射のみで症状は一向に改善されず、車の運転にも支障を来す局面が出始めて来た頃、口コミでたずねて来られました。

初回の施術の時点では、歩行困難とまでは行かないものの、右膝関節の動きの幅は、血腫の為殆どゼロに近い状態で、触診及び可動域検査の結果、目標を次の様に設定しました。

- a. 筋肉の局所的な代謝を急速に向上させることにより、「血腫の代謝による自然消失」に要する期間を短縮し、右膝関節の動きの幅を回復させる。
- b. 合わせて、ケガによって一時的にくずれている、神経と筋肉の協調関係を取り戻し、右下肢全域の力が出やすい状態を取り戻す。これにより、仮に当面大幅な右膝関節の動きの幅の改善がみられなかった場合でも、ご本人の感じる「歩きやすさ」「力が出やすさ」のレベルだけは、大幅に向上させておく。

上記の2つの方面からのアプローチを考え、神経筋整合法の中の「神経筋・筋代謝法」及び「神経筋連絡促進手技法」で関連筋群を急速に賦活させることを試みました。

その結果、手技の施術の半ば頃から、明らかな膝関節の動きの幅の増大がみられ始め、最終的にはうつ伏せの状態、90度近くまで膝関節を曲げることが可能になりましたが、初回ということもありましたので、リバウンドの問題を考慮し、念の為に深追いは控えました。

その結果、終了後のご本人の感想としては、「曲がりにくさは残るものの、とにかく歩きやすく

なった！」と言うことで大変喜んでおられました。その後一週間ぐらい経って連絡がありましたが、「この一回の施術をきっかけに、今では殆ど気にならないくらいになっている・・・！」との事でした。

4) 解熱効果も抜群！ 高熱が短時間で下がりました！！

...オステオパシー療法（頭蓋仙骨療法・C - V 4）で対応

平成2年より地元の公立高校野球部の専属トレーナーを務めていた関係で、同校が甲子園に初出場を果たした際、大会期間中は私もチームに帯同し、監督や部長、ナインと全ての行動を共にしました。

その際、翌日に2回戦を控えた晩に、一緒に帯同していた先生のお1人が風邪の為発熱し、翌朝になってもまだ熱が下がらず、食事も出来ない状態になってしまいました。それでも、午後2時半からの試合を「どうしてもアルプススタンドで応援したい...」とのことでしたので、頭蓋仙骨療法のC - V 4と言う処置を行いました。

このC - V 4と言う処置をしばらく続けておきますと、その先生が「あ～え～っ...熱が下がっていくのがわかる...何これ！」と言い出し、20分ほどの間にみるみる顔色が良くなり、あっという間に平熱にまで下がりました。終わったとたんに「腹が減った！」と言い出し、朝食をしっかりと食べた後、全く普通に、元気にその日の2回戦の応援に参加できました。顕著に効果が現れる場合には、この様な形で、急速に熱が下がることも多々あります。

2 . スポーツ障害編 (スポーツ選手に対する取り組み)

1) 高校野球の選手「三角線維軟骨複合体損傷(TFCC)?」

...神経筋整合手技法・交差関節法で対応

私が平成2年より専属トレーナーとして活動させていただいている、地元の公立高校野球部に所属する18才の男子高校生の例です。バッティングの練習中に徐々に左手首に強い痛みを感じるようになり、とうとうバットを強く握ることも振ることも出来なくなりました。

スポーツドクターの診察によると、左手首の軟骨の障害で、「きちんと治すなら手術した方が良いかも知れない...」との判断をいただいたそうです。選手自身の私への説明が曖昧であった為、具体的な傷病名を把握することが出来なかったため、あくまでも推測の域を出ませんが、スポーツドクターが手術の必要性を示唆したことや、本人の主訴などから、「三角線維軟骨複合体損傷(TFCC)」である可能性が考えられました。この「三角線維軟骨複合体損傷(TFCC)」と言う障害は尺骨という前腕部の小指側の骨と、手首の手根骨という骨との間にある軟骨の損傷で、右打者では左手、左打者では右手に起こりやすい障害です。過度な、誤った(技術的に)素振りだけでも起こるとも言われており、以前、プロ野球の岩村選手(宇和島東高校出身)がやはり右手のTFCC損傷を起こして手術をしています。また、ドクターの世界では、この軟骨の部位は血液循環の乏しいところで損傷したら保存的には治癒しにくいとの見方をされがちで、その為にスポーツドクターも手術の話をしたのではないかと思われました(...但し、私共トレーナーには、医師の様に診断を下す資格はありませんので、あくまでも推測の域を出ないことは言うまでもありません...)

実際、高校野球の選手達にも、このTFCC損傷と疑われるような症状の選手は多いと言われており、やはり手術はしたくないと言う選手がほとんどなので、テーピングでごまかしながら練習しているケースが多いというのが現状の様です(特に左投げ右打ちの選手が左手に、またその逆に右投げ左打ちの選手が右手にこの症状を訴える様になると、投打共に支障が出て来る為に注意が必要です...!)

この選手も、やはりその当時県予選が開幕直前の時期であった上に、チームには欠かせない主力選手の一人であったため、監督の先生とも相談の上、「手技療法による徹底した筋肉のトリートメントによって、どこまで痛みを抑制し、運動耐性を高めることが出来るかやってみよう!」と言う事になり、バットは一切握らさず、それ以外の練習は通常どおり行わせ、徹底的に筋肉のトリートメントを行いました。

その結果、約15回の処置で痛みを完全に取り除くことができ、簡単なテーピングを併用するだけで、全く違和感無く全力でプレー出来るようになり、どうにか開幕戦に間に合いました。

スポーツドクターの所見では、実際に軟骨の損傷が確認されていたわけですが、軟骨と言う器官の損傷はあくまでも最終的な結果であると私自身は推測しています。そこに至るまでには、関節や軟骨を保護している周辺の筋肉が、ある程度の期間の内に、また本人の気付かない内に何段階もの機能低下を繰り返しており、その為に、最終的に筋肉からの正しい支持や保護を受けられなくなった軟骨組織に負担が集中し、損傷するに至ったのではないかと考えています。

この様に、軟骨組織に損傷が及ぶまでになった段階での筋肉の状態は、当然、正常な代謝力も適正なタイミングで働く神経と筋の協調も損なわれていることが考えられますし、神経、筋共に、常に相当な緊張を余儀なくされている...そして、これがまた、損傷した軟骨組織以外の大きな痛みの原因になっていることもあるのではないのだろうか...? と考えています。

従って、この例の様に、損傷を起こした軟骨の問題はさておき、それ以外の痛みの主要因である、筋機能の低下を徹底的に回復させるだけで、例え軟骨の損傷が残ったままでも、実際のプレーにはほとんど影響が出ない程度までに、早期に回復させる事が出来るのではないかと思います。

このケースは、この様な考え方の妥当性を、ある程度実証させてもらえた、貴重な例となったように思います。

2) 高校野球の投手「左肘の剥離骨折を克服し開幕戦に間に合う！」

...神経筋整合手技法・PNF療法で対応

同じく、地元の公立高校野球部の選手（投手）の事例です。平成15年夏の甲子園の予選となる県大会の本番を控えた5月に、エースの剥離骨折が発覚し、出場が絶望視される事態になってしまいました。頼れるピッチャーは彼しかいないので、無謀ではあったのですが、選手本人、そして監督さんとも相談の結果、「ギプスが取れ次第、徹底した筋肉のトリートメントを集中的に行い、どこまで戻せるかやってみよう...！」と言う事になりました。ギプスが取れた時点での肘の伸展制限は、どうにか3回の処置で完全に取り去ることが出来ましたので、少しでも早く投球練習を再開したいところだったのですが、ギプス固定の影響もあり、まだまだ筋肉そのものそこまでの運動耐性が戻っていないのは明らかです。そこで、神経筋整合手技法とPNF療法の併用で痛みを抑制しつつ、投球練習前後のウォームアップ、クールダウンまで、毎日マンツーマンで、すべて私が行い、極めて短期間で、どうにか全力投球を可能にすることが出来ました。この時は、決勝進出をかけた宇和島東戦まで勝ち上りましたが、治療期間中の投げ込み量の不足が響いたためか、下半身のスタミナが先に切れてしまい、ベストピッチングが出来ない状態でベスト4進出にとどまるに終わりました。しかし、それまでの試合は、ほぼパーフェクトな状態を維持できたこと、そして、関節可動域の回復と除痛と言うことに限って言えば、いつも一緒に仕事をさせていただいているスポーツドクターの先生にも驚かれるぐらいの回復の速さだったので、この方面の領域は、常に現場にいる、我々トレーナーの最も重要な活動の一つであるにとらえ、もっともっと踏み込んで研究されるべきだと思っています。

3 . チャレンジ編

1) リウマチの痛みでお悩みの方も、普段の生活がうんと楽になりました！

60才代女性 リウマチによる炎症性の痛み

...神経筋整合手技法、オステオパシー療法（頭蓋仙骨療法）で対応

10年以上のリウマチをお持ちです。初めて来られたときは、左肘が100度程度に曲がったまま固まり、むくんでいます。また、左手首にも変形とむくみがあり、反対側の右手は常に震え、痙攣していました。

以下は、治療内容とその経過です。

1回目...

CV-4（オステオパシー療法で用いる、脳脊髄液の循環リズムを整える手法です）からスタートしました。開始してから3～4分目ぐらいの時にその方が誰に言うでもなく小声で「ものすごく気持ちがいい～」という言葉をもらいました。15分で終了し、この後、左肘の治療に入りました。左肘に関しては、「神経筋整合手技法」で対応しました。

治療中、左肘へのケアを行うと、なぜか反対側の右手の痙攣が強くなります...それを横目に見ながらも更にソフトに続けました。

左肘のケアが進むにつれて、やがて右手の痙攣が、散発的に止まる状態が現れてきました。終了後ゆっくりと左腕を降ろすと、肘が10～15度程度伸びていました。しかし、長年腕が縮こまっていたものが、10分程度の処置の間に少しでも伸びてしまった訳ですから、そのこと自体がまたある意味ではストレスとなったのでしょうか、新たに可動域が広がった分、前腕部の重みで上腕部その物が引っ張られ、上腕二頭筋にピリピリとした痛みを訴えておられました。

2回目...

特に大きなリバウンドは出ていないとの事でした。ただ、初回の治療の後は、かつて無いほどの虚脱感と気だるさにおそわれ、全く動く気がせず、痛みも感じる間もない程に、昼も晩もほとんど眠りこける状態だったと、ご本人様と、いつも付き添いで来られる、ご家族の方が笑いながら言っておられました。

とりあえずこの日も全く同じ治療をし、全体的な量を少し上げました。

3回目...

ご本人様が明らかな効果を自覚されました。まず、痛みの為、食器洗いの際などは、いつも上腕部で腕を締め付けるように体幹部に固定した状態でないと前腕部、手指部を動かせなかったのが、2回目の治療終了後には、脇を開いて全く痛み無く食器洗いができるようになったと言う事です。夜間痛みもかなり軽減し、治療中に「本当にうれしい～」を連発していました。

また、ご本人様に敢えて確認は取りませんでしたが見る限りでは、右肘の痙攣も止まっており、左肘の治療の際にも痙攣がおこることはありませんでした。治療終了後、明らかな左肘関節の伸展がみられ、その可動域は160度程度まで回復していました。

これ以降も、CV-4を中心に、眩暈やふらつきもあったので、頭蓋骨の調整を合わせて行いつつ、そして左肘も合わせて22回の治療を終えましたが、改めて、これまでの身体的な変

化や、症状の変化をまとめると、次の様になります。

左肘に関しては、長年100度ぐらいで固定されていた肘関節角度が、160度ぐらいの状態にはなっています。

それに伴い、痛みのためいつも肩をすくめ、わきを締め付けていたような姿勢が改善され、食器洗いの際も、わきを締め付けなくても、痛み無く食器をしっかりと持って洗える様になっています。

洗髪の際も手掌部で頭を擦るように洗っていたのが、指先をある程度しっかりと使って髪の毛を洗えるようになっています。

起き上がる際のふらつきが無くなり、全身の動きがかなりスピーディーに、スムーズになって来ています。

膝関節は全く触ってはいないのですが、CV-4の全身的作用によるものか、曲がりづかった膝が完全に曲がりだし、自然に正座が出来るようになっていられることにご本人様が後から気付きました（私自身も後から言われて気づき驚きました）。

1日2回飲んでいて痛み止めを、飲まなくても大丈夫な日が多くなってきました。飲んで1日1回です。

オステオパシー療法の世界では、この『頭蓋仙骨療法』がリウマチの諸症状の軽減、改善に効果的に作用するケースが多いことが知られています。

2) 60才代男性 パーキンソン病

...オステオパシー療法（頭蓋仙骨療法・10ステッププロトコル）で対応

ご家族の方から予約が入り、「主人が朝から動けないのでどうにかしてもらえないか...!？」との相談がありました。いろいろ状況を聞いてみても、電話での話では何かはっきりしない部分が多かったので、少し遠方の方ではあったのですが、その後すぐに車でご自宅の方にうかがい、ご家族の方にいろいろと話を聞いたのですが、「ぎっくり腰でもないし、どこかが痛いわけでもない...とにかく今朝から急に極端に起き上がりにくく、腕にも力が入らない...こんなことは初めてである...。」ということで、ご家族もなかなかはっきりとした説明をしてくれませんでした。

いろいろ話している内に、ご本人が辛うじてどうにかこうにか歩いて出てこられたので、私と奥様で、ご主人の両脇を抱えて車で私のところまでお連れしたのですが、どうにも判断材料が無さ過ぎるし、何か背景にありそうだったので、その辺りをよくお聞きしてみると、「3年程前からパーキンソン病なのです...。」とのことでした。それを聞いて私も「なるほど」と合点がいったので、オステオパシー療法のことを詳しく説明し、10ステッププロトコルと言うケアを受けていただきました。

翌朝、ご家族の方に様子を聞きに行くと、「昨日受けた後は1日本当に調子が良かったのですが、今朝になったらまた少し逆戻りした感じです。引続き治療をお願いします。今日は昨日のこともあったので、念の為病院に行っています...。」とのことでした。

その後、週2回程度のペースでケアを行ない5回目が終了しましたが、経過は非常に良好で、足取りも、とりあえずは、以前のレベルにきちんと戻っており、マイペースで確実に歩ける状態

にまで戻っています。

オステオパシー療法の世界では、この『頭蓋仙骨療法』がパーキンソン病の諸症状の軽減、改善、安定化に効果のなるケースが多くあることが知られています。

**4 . 『健悠館』で実際にハンドセラピーの
講習を受けた皆様方の体験談！**


それでは、ここからは、『健悠館』で実際にハンドセラピーの講習を受け、ご自分自身の力で、ご家族やお知り合いの方の健康管理に取り組まれている方々の体験談をご紹介します！

1) 習ったばかりの自分がすごい効果を出せたことにビックリ！

健悠館だよりVOL.11 (平成18年1月5日発行) より一部抜粋...

...前文略...『健悠館』では、「様々な痛みや症状で困っている人を助けてあげたい...自分自身もハンドセラピー(手技療法)の技術を身につけたい...家族の治療を人まかせにしないで自分自身で行いたい...!」と言う方々を対象に、「頭蓋仙骨療法(クレニオ・セイクラル・セラピー)」と言う治療法の中の、特に一般の方でも安全に取り組むことのできる「10ステップ・プロトコル(10段階の治療手順)」についての講習会を行っていますが、先日、すべての過程を終了された受講生のお一人であるT.Mさん(女性の方です)より、次の様な嬉しいメールをいただくことができました。

以下に、T.Mさんの了承のもとに、皆様にその全文をご紹介します。T.Mさんは昨年11月13日よりこの治療法を学び始め、1回あたり90分、合計5回の講習を受けていただきまして、全ての過程を12月18日に終了された訳ですが、その直後(平成17年12月24日)に私に送って下さったメールです。

 「おはようございます。CSTのまとめ、ありがとうございました。最後の日に坐骨神経のところをして頂いたのですが、未だに違和感がでていません。痛いとは言わないけど、何か違和感があったのですが、とれていきます(補足:実はT.Mさんご自身も坐骨神経痛の様な症状を持っておられましたので、講習と合わせてクレニオ・セイクラル・セラピーの治療も、一度だけ受けていただいていた...)

昨日、友人の家で忘年会をしましてPポイントCST(補足:クレニオ・セイクラル・セラピーの原理を応用して、部分的な治療を行うこと...)を試してみました。足首だけを一人、これは身体全体がポカポカして気持ちがいいって言われました。肩こり二人、肩だけだけど、軽くなったって言われました。足首の子は身体障害者なのだけど、来年になってから家に来て全身をしてって言われました。身体障害者の人にするときのコツとかはありますか? 反対にはいけない事とかは...? アドバイスがあれば、教えて下さい。...T.M」

その後のT.Mさんとのメールのやり取りで分かったのですが、この障害をお持ちの方は、以前より体中に緊張があり、左手...時期によっては全身が硬直し、特にこの時期は寒さのため、毎日硬直する状態が続いていたとのことです。しかし何と、このT.Mさん1回だけの治療で、その日はグッスリと眠ることができたそうです。ご本人としては、「もう少し手が自由にならないかなあ~」とT.Mさんに話されており、年明けから、T.Mさんによる、クレニオ・セイクラル・セラピーでの全身の治療に、頑張っ取り組まれることになりました。

このクレニオ・セイクラル・セラピーと言う治療法は、どの様な方に対しても何らかの素晴らしい効果をもたらしてくれる可能性の高い治療法です。今後の取り組み如何で、T.Mさんとその方も、きっと素晴らしい効果を上げていただけるものと思いますので、その後の状況をこの紙面で皆様に報告させていただきます。

この様にT・Mさんは、わずか5回の講習を受けていただいただけで、これだけの素晴らしい効果をあげることが出来ました。

2) 家族の急なケガや、体調不良の改善にとても役立ちました！

✉ 健悠館だよりVOL.12(平成18年2月1日発行)より一部抜粋...

...前文略...只今受講中のH・Yさん(女性の方)からも、更に嬉しい体験手記をいただきました。

H・Yさんは、昨年10月8日よりこの治療法を学び始め、12月13日に5回目の授業を終えたばかりでしたが、学び始めた直後に、自らの手で、息子さんの治療をされた時のご経験と、お正月休みに関西のご実家に帰省された際の出来事をレポートして下さいました。以下にその全文をそのままご紹介させていただきます。まずは、H・Yさんが息子さんの手当てをされた際のレポートです

✉ クレニオ・セイクラル・セラピーの勉強会に参加してまもなく、次男(高一)がスポーツ中に捻挫をしたと言って帰ってきました。思ったよりひどく 土曜日の夜で病院も閉まっているし どうしようかと思っておりましたが 勉強会で先生から炎症に効果があるとうかがっていらしたので さっそくやってみました。「学校へ重たいかばんを持って歩けるだろうか？」と言うので心配でしたが、1回15分間すると寝てしまい その後痛みがやわらいだと言うので、もう一回してみたらと思っておりましたら さっき寝たばかりなのに また15分で寝てしまい一段と痛みがやわらいだというのでびっくりしました。こんなに効果があるなんて！ いいものを教えていただいて心からうれしくなりました。

次に、H・Yさんがお正月休みにご実家に帰省した際、お母様の手当てをしてあげた時のレポートです！

✉ 年未年始実家に帰っていましたが母が年末の疲れから腰がだるくてひざが痛いというので、C・S・Tをしてあげました。痛みがひどいので半信半疑でしていましたが15分で終わってしばらくすると、「あれー、痛くないわ」と言うので この治療法は即効性もあるのだと再度びっくりし感動しました。

更に、H・Yさんから手当てを受けられたお母様からも、「喜びの声」をいただくことができました...！

✉ 今年の年末は底冷えのする寒い日が続いていました。20日過ぎより、忙しい日が続いていて自転車で結構走り回っておりました。もともと右ひざが痛かったのですが最近だいぶ痛みもなくなっていたのですが12月31日頃になると冷えと疲れからか腰がだるい感じで寝ていても膝が痛む様になっていました。1日中立っていたせいか夜になるとすぐに疲れて来ました。その時、娘が足をささえる治療をしてくれるというのではじめは信じてなかったのですが一応お願いすることになって15分間してくれました。10分位すぎた時 何か感じて来て 終わって初めの内は気付かなかったのですが 5分程すると座っていても痛かったひざが、治って立ち易くなっているのにおどろきました。

3) 大切な人のことを思う心が素晴らしい結果を呼び寄せました!

次に、初めて聞かれる方にとっては、にわかには信じ難い事かもしれませんが、癲癇(てんかん)の子供さんに対する取り組み例をご紹介します。

現在幼稚園に通っているRちゃん(女の子)は、昨年12月に、初めて、「てんかん」の症状が現れたため、今年の3月に、お母様(O.Jさん)が私のところに相談に来られました。いろいろ話し合った結果、定期的に『健悠館』にお越しいただき、Rちゃんのコンディション管理をすると共に、お母様自らも、頑張って『クレニオ・セイクラル・セラピー(頭蓋仙骨療法: CST)』を学ぶことにしました。

以来、Rちゃんは、病院の治療と並行して、10日に1回ほどの間隔で『健悠館』での『クレニオ・セイクラル・セラピー(頭蓋仙骨療法: CST)』の施術を受けることにし、それ以外の日は、毎日の様にご自宅で、お母様自らがRちゃんへの『クレニオ・セイクラル・セラピー(頭蓋仙骨療法: CST)』の施術を行っていらっしゃいます。

その結果、担当医から、通常なら、「薬を服用しながら4~7年と言う長い時間をかけなければ、脳波を正常には戻せない...」と言われていながらも、事実上、13日間の間に行った、わずか3回の『クレニオ・セイクラル・セラピー(頭蓋仙骨療法: CST)』の施術で、まずは脳波を正常な形に戻すことができました。今後も引き続き、専門医の治療を中心に、経過をみながら、『クレニオ・セイクラル・セラピー(頭蓋仙骨療法: CST)』の施術を続けていく予定ではありますが、実は、この『クレニオ・セイクラル・セラピー(頭蓋仙骨療法: CST)』...国内では、まだほとんど知られていないのですが、「てんかん」の症状に関しても、実際に改善例が報告されているのです(ご興味のある方には、その様な改善事例が豊富に載っており、その原理を一般の方にもわかりやすく解説した参考文献の貸し出しもいたしております。ご希望の方は、お気軽にお申し付け下さい)。

以下に、O.Jさんよりいただいたレポートを参考に、Rちゃんの、これまでの経過をまとめさせていただきます。かなりの長文にはなりますが、大切な人のことを懸命に思う心が、素晴らしい結果を呼び寄せた記録を、是非最後までお読み下さい!

Rちゃんのお母さんO.Jさんの手記

...『クレニオ・セイクラル・セラピー(頭蓋仙骨療法: CST)』を始める直前までの経過



...平成17年12月に、はじめて「てんかん」らしき状況を確認...

12月26日の朝、突然痙攣。体が硬直し顔がピクピクッと引きつる状態が1分位続く。その後こちらの声かけには目をつむったまま応じるが、そのまま眠る。病院に向かう車の中で右側頭部を押さえて痛いと言う。某公立病院でCT検査の結果異常なし。

2~3日前に胸が痛いと言っていたので、心電図もとるが異常なし。その日は1月中旬のMRI検査予約と1月下旬の脳波検査の予約をして帰る。病院で順番を待っている間に意識もしっかり戻り、普段と変わらない生活をする。

...平成17年12月にK脳外科で受診の結果、「てんかん」と診断される...

12月28日の朝、2度目の痙攣。2日前と同じ様に、体が硬直し、顔が引きつる状態が約1分位ある。同じ様に目を閉じたまま呼びかけに応じるがそのまま眠る。30分位して頭が痛いというので、K

脳外科へ。CT検査は異常なし。しかし、脳波検査で異常が診られたため「てんかん」と診断され、痙攣止めの薬を飲むよう先生から説明を受ける。年明けにMRI検査の予約、その後は、「長い治療になると思うので、専門の小児科で診察してもらった方がいいでしょう...。」と紹介状を書いてもらう。薬の副作用の話も聞かされたため、服用をためらい、薬を飲んだり、飲まなかったりする。MRI検査には異常なし。(脳波検査では1分間に5～6回異常波があった)

...平成17年1月より、痙攣止めの薬を継続的に服用する様にする...

「CT、MRI検査では異常はないが、脳波検査で異常波があり、2回以上痙攣発作を起こしているため『てんかん』と診断する。」との説明を受ける。治療上のポイントとしては、「薬の服用により、発作を起こさない期間を3年作ること(最初の先生の判断では7年...でした)。その状態が3年続けば、次の1年で薬を少しずつ減らし、間で何度も脳波検査をしながら、最短で4年で薬を飲まなくて良い状態にもっていける様、薬は毎日、欠かさず飲んで下さい。」とのこと。「薬をやめた後も、発作がなくても、脳波検査は続けて受ける様に...。」との説明でした。

1月の中旬、薬を飲んで下痢が続いたため、2回(夜と朝)勝手に薬を飲まなかったことがあり、その為か、翌朝早く布団の中で3回目の痙攣発作があった...その状況を見て、親の私自身が覚悟し、毎日必ず薬を飲ませることにした。その後は痙攣発作なし。

以上が、私のところにお越しいただくまでの、Rちゃんの経過の概略ですが、これを踏まえた上で、お母様と相談の結果、前述のとおり、平成18年3月より、Rちゃんには、私の方で間隔を空けながら「クレニオ・セイクラル・セラピー(頭蓋仙骨療法: CST)」の施術を開始することに、そして、お母様ご自身にも、この施術方法を学んでいただき、日常的に家庭療法として、Rちゃんに施術していただくことにしました。

以下、私の方でRちゃんに「クレニオ・セイクラル・セラピー(頭蓋仙骨療法: CST)」を施術した際の経過です。

1回目 3月17日(金)の施術内容

足首保持による静止点誘導...脳脊髄液の循環を活発にしつつ、人体の全ての機能を正常に戻す処置です。

前頭骨(額の骨)リフト...本来なら、脳脊髄液の循環リズムと同期するはずの前頭骨(額の骨)の動きが、通常よりも異常に小さく、速いことが感じられました。軽くリフト(持ち上げ)し続けていく内に、ふわっ~と解けるような感触と共に前頭骨(額の骨)が持ち上がり、解放が起こった実感がありました。それと共に、Rちゃんが熟睡体制に入りました。

他の頭蓋骨の調整部位も一通り触ってみましたが、自分には特に問題は無い様に感じられました。

お母さんの話によると、「てんかん」との因果関係はわからないが、しょっちゅう目の痛みも訴えている...とのことでしたので、エネルギー弾道テクニックと言う施術法を行うために、両掌でRちゃんの両目と顔をそっと覆ってみました。しばらくしていると、自分の手が熱いのか、Rちゃんの皮膚が熱いかわからないような、けっこうな熱感が伴ってきましたのでず~っとそのままですと、自然にその熱感が治まり、ひんやりと言うか普通の感じになりましたので、私自身の主観的な判断で、何となくこの部分はもういいかな...? と思いました。

次に、両掌をこめかみに軽く当て、頭を両サイドから優しく挟むようにしていますと、また同じ様な感覚がして、そのうちに治まりました。

...初回はこれで終わりましたが、熟睡してしまって、どんなに呼んでも起きないので、しばらくお母さんと話をしながら待っていましたが、一向に起きる気配が無い為、抱きかかえて車に乗せてお帰りいただきました。夕方お母さんに電話してみたところ、「何となく落ち着いており、機嫌が良い様です...。」とだけ、感想をいただきました。

2回目 4月 5日(水)

初回と全く同じ治療をしました。前回感じられたようなリズム異常や、熱感は一切感じ取れませんでした。

3回目 4月10日(月)

お母さんより「明日が脳波検査の日なので、念の為に...」との依頼がありましたので、2回目と全く同じ処置を行いました。特に問題はないように思われました。

そして、翌日の4月11日の脳波検査の時点では、それまで1分間に5~6回は確認されていた異常な波形が消え、非常に綺麗な理想的な脳波が記録されたそうです。これは、前述のお母さんの手記の中でも書かれておりました、「薬の服用により、発作を起こさない期間を3年間作ること(最初の先生の判断では7年...と予測)。そして、その状態が3年間維持できれば、次の1年で薬を少しずつ減らし、間で何度も脳波検査をしながら、最短で4年で薬を飲まなくても良い状態にもっていける可能性がある...」と言う、担当医師の予測とは大きく異なるものです。これを単に偶然とすましてしまうかどうかは、賛否両論でしょうが、いずれにしても、担当の専門医の当初の予測をはるかに上回る短い期間で、一旦は正常な脳波を記録できる様になったことは、紛れもない事実です。

私なりの感触としましては、理論的な根拠は明らかにし兼ねますが、初回の施術の際に、前頭骨(額の骨)の動きの異常や頭部の熱感(何か過剰なエネルギーが滞留しているような...?)が、明らかに解消されたことなどが、関係している様に感じられてなりません...。いずれにしても、今後もこの状態を安定的に維持して行く為にも、「クレニオ・セイクラル・セラピー(頭蓋仙骨療法:CST)」によるコンディション管理を継続的に行う予定です。

そして、今回、お母様ご自身が、思い切って健悠館で「クレニオ・セイクラル・セラピー(頭蓋仙骨療法:CST)」による治療法を学び、病院の治療と並行しつつ、ご自身の手によっても、Rちゃんのコンディション管理を日常的に行われていることに関して、次の様な手記をいただいております。



(以下、お母さんによる手記)

「...脳波検査は12月28日、K脳外科で、2回目は1月中旬に松山の小児科で。2回とも異常波があり、K先生が某公立病院の先生宛に紹介状と一緒に検査データを渡してくれたので、その病院でも「てんかん」ですとの診断でした。しかし、まだその病院では、脳波検査を受けてなかったので「一度、受けておきましょう」とのことで受けたのですが、「脳波に異常波が見られず...」とのこと...(途中省略)...「このまま薬を飲み続けて下さい。来月は、お母さんの問診だけで構いません...次回の脳波検査は夏休みにしましょう。」とのことでした。

毎回渡部先生の「クレニオ・セイクラル・セラピー(頭蓋仙骨療法:CST)」を受けると気持ち良く眠るR。最近、眠れない夜は「足もって」とおばあちゃんにお願いすることもあります。薬の副作用

もみられず、発作もなく普通の生活ができています。担当医の説明では、「最短で4年、脳波がきれいになるまでにはもっとかかる子もいます。」とのことだったのに、こんなに早く異常波がなくなっていたことがとてもうれしくて、3回目の脳波検査の後、すぐ渡部先生にお礼の電話をしました。「気を抜かない様に…」とお話で、今後も習った「クレニオ・セイクラル・セラピー（頭蓋仙骨療法：C S T）」をできる限り私も毎日続け、先生にもこれからもお願いしようと思っています。